

УДК 616-001-089-06 : 616.231-007.271-08

А.Ю. Садов^{1,2}, О.О. Пестова¹, С.В. Быстров^{1,2}, Е.Г. Портенко^{1,2}, Д.В. Федерякин^{1,2}, Е.В. Белевский^{1,2},
М.О. Майоров¹, Г.В. Вакулин^{1,4}, Т.Б. Измайлов¹, А.С. Левкин¹

КЛИНИЧЕСКИЙ СЛУЧАЙ УСПЕШНОГО ЛЕЧЕНИЯ ПАЦИЕНТА С ПОЛИТРАВМОЙ И ПОСТТРАХЕОСТОМИЧЕСКИМ СТЕНОЗОМ ТРАХЕИ

¹ Университетская клиника,

² Кафедра хирургии, анестезиологии и реаниматологии,

³ Кафедра оториноларингологии,

⁴ Кафедра факультетской хирургии

ФГБОУ ВО Тверской государственный медицинский университет Минздрава России

В статье приводится описание клинического наблюдения успешного оперативного лечения пациента с переломами бедра и костей голени, а также развившегося осложнения трахеостомии – декомпенсированного стеноза трахеи. Выполнено этапное оперативное лечение – резекция участка трахеи со стриктурой, межтрахеальным анастомозом конец-в-конец и остеосинтез костей конечности.

Ключевые слова: политравма, посттрахеостомический стеноз трахеи, этапное хирургическое лечение.

CLINICAL CASE OF SUCCESSFUL TREATMENT OF A PATIENT WITH POLYTRAUMA AND POSTTRACHEOSTOMIC STENOSIS OF TRACHEA

A.Yu. Sadov, O.O. Pestova, S.V. Bystrov, Ye.G. Portenko, D.V. Federyakin,
Ye.V. Belevskiy, M.O. Mayorov, G.V. Vakulin, T.B. Izmaylov, A.S. Levkin

Tver State Medical University

The article presents the clinical observation of successful surgical treatment of a patient with fractures of the hip and leg bones, as well as the developed complication of tracheostomy – decompensated tracheal stenosis. A staged surgical treatment was performed – resection of the trachea section in the stricture zone by end-to-end intertracheal anastomosis and osteosynthesis of the limb bones.

Key words: polytrauma, posttracheostomy tracheal stenosis, staged surgical treatment.

Введение

Высокие темпы научно-технического прогресса на производстве и транспорте в современном мире привели к утяжелению травм, изменению их структуры в сторону возрастания удельного веса множественных и сочетанных повреждений. В общей структуре травм мирного времени доля множественных, сочетанных повреждений и политравм колеблется от 12 до 36%, летальность при этом не имеет тенденции к снижению и составляет от 23,8 до 85,0% [1], утрата трудоспособности и уровень инвалидизации в 10 раз превышает таковую при изолированной травме.

Причинами политравмы в мирное время являются дорожно-транспортные происшествия (ДТП) – 53,5%, криминальные происшествия (15,3%), падение с высоты (14,4%), аварии на промышленных объектах (4,1%), железнодорожные травмы и др. [2].

По разным данным, поражение отдельных анатомических областей тела у пострадавших с политравмой при ДТП наблюдается со следующей частотой: повреждение конечностей – 86%, груди – 62%, живота – 36%, таза – 28%; позвоночника – 19%, черепно-мозговая травма (ЧМТ) – 69% [3,4]. Следует заметить, что чаще наблюдаются травмы шеи у мотоциклистов, грудной клетки – у автомо-

билистов, нижних конечностей, живота и таза – у пешеходов.

Пациенты, перенесшие политравму, поступают в стационар в состоянии шока и госпитализируются в отделение анестезиологии-реаниматологии (ОАР). В комплексном лечении данного контингента пострадавших повсеместно применяется продленная искусственная вентиляция легких (ИВЛ), что требует проведения трахеостомии [3]. По разным данным, рубцовые стенозы трахеи составляют до 85–90% всех причин стенозирования дыхательных путей, а частота возникновения стеноза трахеи после длительной ИВЛ варьирует от 0,2 до 25%. В этих случаях нарушения дыхания становятся главной проблемой лечения пациента, зачастую требующей неотложной коррекции [3].

Клиническое наблюдение

Пациент Г. 21 года 01.04.2020 г. в результате ДТП получил ЗЧМТ: сотрясение головного мозга. Множественные переломы ребер, ушиб легких. Закрытый оскольчатый перелом левой бедренной кости в верхней трети со смещением. Открытые переломы костей левой голени в средней трети со смещением. Рваные раны левой голени. Травматическая нейропатия малоберцового нерва. Травматический шок 2-й степени.

С места ДТП доставлен в больницу скорой медицинской помощи г. Твери. При поступлении выполнена ПХО ран левой голени, наложен аппарат наружной фиксации (АНФ) на левую голень, наложено скелетное вытяжение за левую нижнюю конечность (за пяточную кость и АНФ). Учитывая тяжесть состояния, для противошоковой терапии был госпитализирован в отделение реанимации, где выполнена трахеостомия, проводилась ИВЛ в течение 30 суток. Через 39 дней после стабилизации состояния, был переведен в общую палату травматологического отделения КБ СМП, планировался остеосинтез костей левой нижней конечности. Однако оперативное лечение оказалось невозможным из-за развития у пациента рубцовой посттрахеостомической стриктуры трахеи с наличием выраженных расстройств дыхания в виде постоянного стридора с периодическими приступами удушья. При обследовании выявлена рубцовая стриктура трахеи протяженностью до 7 мм на уровне 2–3-го хрящей шейного отдела позвоночника. Просвет трахеи в области максимального сужения не превышал 3 мм (по данным фибротреахеоскопии и компьютерной томографии).

Пациенту требовалась постоянная инсуффляция кислородом, периодическое введение гормональных препаратов.

После осмотра специалистами клиники Тверского ГМУ больной переведен в хирургическое отделение стационара, где после дообследования и предоперационной подготовки 25.06.2020 г. под наркозом выполнена резекция 3 колец шейного отдела трахеи с межтрахеальным анастомозом конец-в-конец. Этапы операции представлены на рис. 1.

Интубация трахеи проведена трубкой 5,5 мм, в процессе операции использовалось шунт-дыхание через интубационную трубку, введенную в дистальный конец пересеченной трахеи (рис. 1, 2).

Послеоперационный период протекал без осложнений. Расстройств дыхания не наблюдалось, что позволило выполнить коррекцию поврежденных костей левой нижней конечности.

Оперативное лечение переломов выполнялось под спинальной анестезией: 31.07.2020 г. выполнена открытая репозиция и накостный остеосинтез левого бедра, монтаж АНФ; 17.08.2020 г. – накостный остеосинтез большеберцовой кости левой голени (рис. 3).

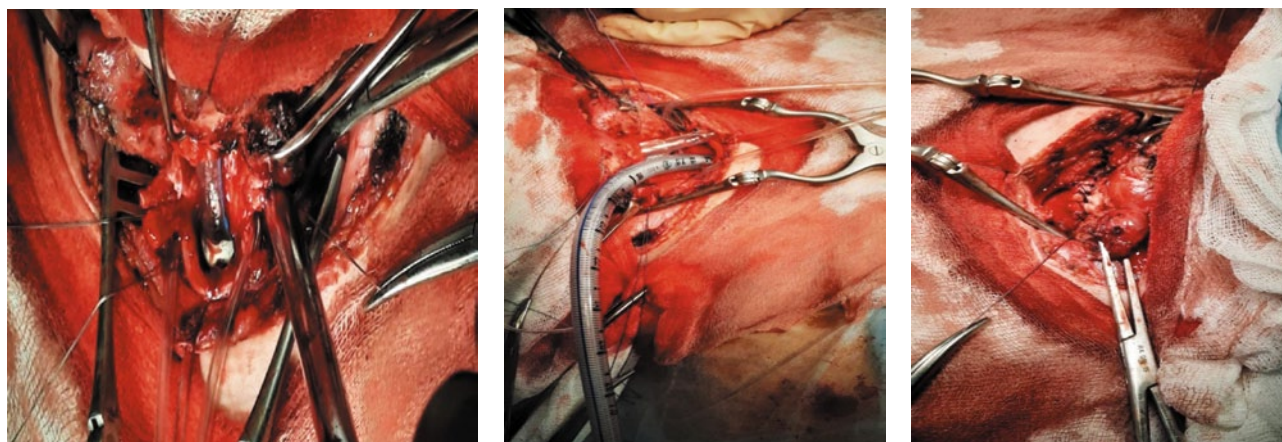


Рис. 1. Этапы операции: иссечение стенозированного участка трахеи, формирование задней стенки межтрахеального анастомоза в условиях шунт-дыхания, межтрахеальный анастомоз завершен

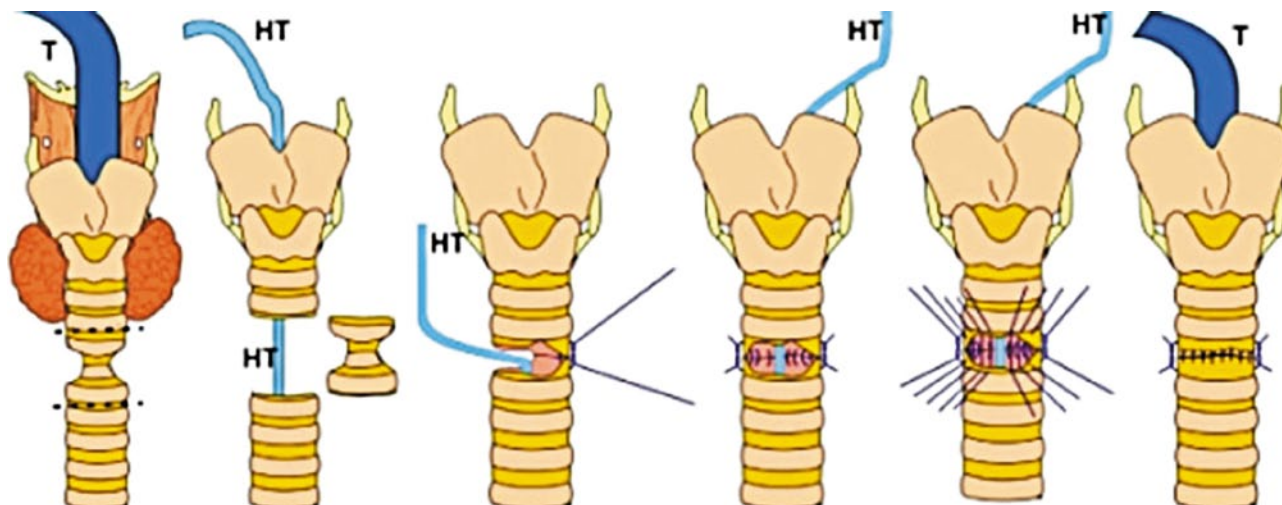


Рис. 2. Схематическое изображение этапов операции и особенностей вентиляции легких

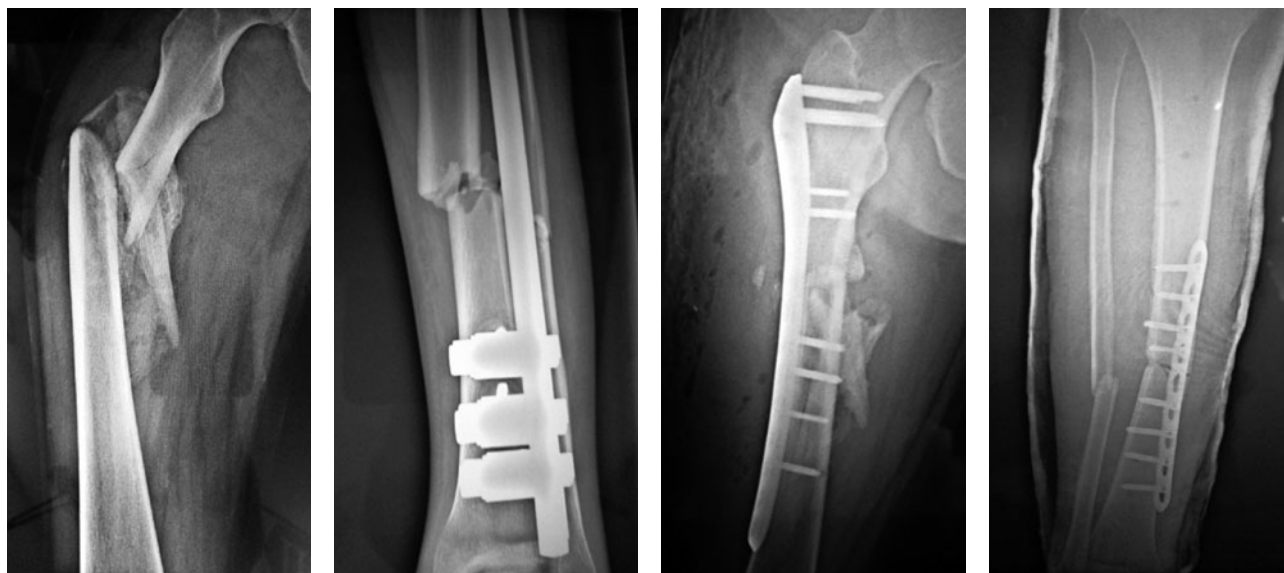

Рис. 3. Рентгенограммы пациента Г. с переломом бедренной и большеберцовой костей до операции и после остеосинтеза переломов

В послеоперационном периоде проводилась инфузионная, заместительная трансфузионная и антибактериальная терапия. После заживления ран пациент выписан по месту жительства с рекомендацией последующей реабилитации.

Заключение

Таким образом, приведенное клиническое наблюдение показывает, что пациентам с осложненной политравмой для успешного лечения требуется комплексный мультидисциплинарный подход, предусматривающий привлечение специалистов в различных областях медицины [5].

Литература/References

1. Медицина чрезвычайных ситуаций. Хирургия катастроф. Учебник / Г.М. Кавалерский, А.В. Гаркави, А.Д. Ченский [и др.]. – М.: Медицинское информационное агентство, 2015. – 376 с. – Текст: непосредственный. *Medicina chrezvychajnyh situacij. Hirurgija katastrof. Uchebnik / G.M. Kavalerskij, A.V. Garkavi, A.D. Chenskij [i dr.]. – М.: Medicinskoe informacionnoe agencstvo, 2015. – 376 s. – Tekst: neposredstvennyj.*
2. Саввин, Ю.Н. Клинические рекомендации по оказанию медицинской помощи. Пострадавшим с политравмой в чрезвычайных ситуациях / Ю.Н. Саввин, Б.П. Кудрявцев // М.: Общероссийская общественная организация специалистов в сфере медицины катастроф, 2015. – 66 с. – Текст: электронный. – URL: http://vcmk.ru/doks/prof_com/politravma/ (дата обращения 30.12.2020).

3. Паршин, В.Д. Хирургия трахеи / В.Д. Паршин, В.А. Порханов. – М.: Альди-принт, 2010. – 480 с. – Текст: непосредственный. *Parshin, V.D. Hirurgija trahei / V.D. Parshin, V.A. Porhanov. – М.: Al'di-print, 2010. – 480 s. – Tekst: neposredstvennyj.*
4. Tscherne, H. Unfallchirurgie. Trauma management / H. Tscherne, G. Regel. – Berlin-Heidelberg, New-York: Springer verlag, 1997. – 405 s. – Text: electronic. – URL: <https://www.springer.com/de/book/9783642639012> (дата обращения 30.12.2020).

5. Factors affecting anatomical region of injury, severity, and mortality for road trauma in a high-income developing country: lessons for prevention / H.O. Eid, P. Barss, S.H. Adam [et al.]. – Text: visual // *Injury*, 2009. – Vol. 40. – № 7. – P. 703–707.

Быстров Сергей Викторович (контактное лицо) – к. м. н., ассистент кафедры хирургии, анестезиологии и реанимации ФГБОУ ВО Тверской ГМУ Минздрава России, заведующий отделением ортопедии ГБ № 1 им. В.В. Успенского г. Твери; 170100, г. Тверь, ул. Советская, д. 4. Тел.: (4822) 42-22-74; e-mail: 19bs76@mail.ru.